



Т.А.Чеснокова

РАЗРАБОТКА ТЕХНОЛОГИИ АВТОМАТИЧЕСКОГО ВЫДЕЛЕНИЯ ОБЛАСТЕЙ ИНТЕРЕСА НА РЕНТГЕНОВСКИХ СНИМКАХ ЛЕГКИХ

(Самарский университет)

Рентгеновские снимки легких обычно используются в пульмонологии. Поскольку обследование с использованием рентгена грудной клетки является относительно быстрой и дешевой процедурой, его можно использовать в качестве надлежащего диагностического инструмента для скрининга заболеваний органов дыхания таких, как пневмония и туберкулез. Согласно результатам медицинских исследований масса легких неравномерно распределена в органах, а именно с большей плотностью в нижних лепестках. Кроме того, масса лёгких увеличивается с увеличением степени фиброза (разрастания соединительной ткани) [1]. На основе отслеживания изменения размеров легких и параметров рёбер многие заболевания могут быть диагностированы уже на их ранних стадиях. В настоящее время нет клинических методов непосредственного измерения плотности массы легких. Высококачественная компьютерная томография является клиническим стандартом для диагностики фиброза легких с учетом специфических характеристик ослабления излучения ткани легких [2, 3]. Эти изменения можно обнаружить на основе анализа изображений рентгеновских снимков легких.

Для анализа изображений рентгеновских снимков была предложена технология, основанная на выборе текстурных признаков. Текстурные признаки и ранее показывали хорошие результаты при распознавании биомедицинских изображений и их дальнейшей диагностики [4-8]. Для расчёта текстурных признаков была использована известная библиотека MaZda [9, 10]. В работе [11] исследуется задача выявления патологий по изображениям клеток крови на основе анализа текстурных признаков различных классов исходных изображений в разных цветовых подпространствах, и как показывают последние исследования, текстурный анализ очень хорошо подходит для выделения областей интереса на медицинских изображениях [4-8]. В этой работе предложена технология выделения областей интереса, разработанная на основе метода классификации изображений k-средних, работающая с рентгеновским снимком легких. Основным вкладом предложенного метода является возможность выделения области интереса на рентгеновских снимках по текстурным признакам. Такая методика была использована в работе [12] и обеспечила высокую точность сегментации изображений глазного дна. Представленные результаты свидетельствуют о том, что предложенная технология лучше всего подходит для анализа рентгеновских снимков.

В данной работе программой «MaZda» рассчитывались 287 признаков. На рисунке 1 приведена схема выделения областей интереса методом k-средних, рассмотрим подробнее каждый из пунктов.

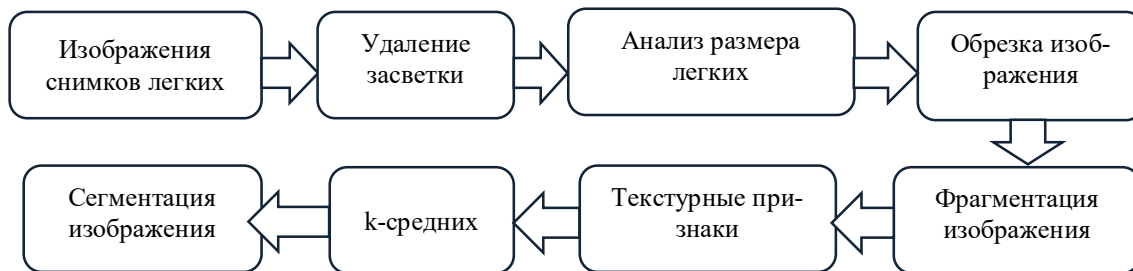

Рис. 1. Технология выделения областей интереса методом k-средних.

Для решения задачи распознавания отдельных объектов на изображении рентгеновского снимка были проделаны следующие шаги: предварительная обработка исходного изображения (рисунок 2а) (автоматическое удаление засветки, несоответствующей информативной части изображений); фрагментация изображения для нахождения текстурных признаков (исходное изображение фрагментировалось окнами 12×12 , 24×24 , 36×36); формирование набора текстурных признаков фрагментированных изображений и кластеризация изображений на базе сформированных информативных признаков. Для выделения области с лёгкими предварительно осуществлялась эквализация исходного изображения, далее пороговая обработка с порогом 160, подобранным экспериментальным образом. Полученное изображение проиллюстрировано на рисунке 2в. После чего была осуществлена оценка высоты и ширины каждого из лёгких, и в соответствии с полученными данными обрезано изображение без засветки так (рисунок 2б), чтобы оставить только часть с лёгкими, являющимися областью интереса врача (рисунок 2г). Далее было фрагментировано изображение и вычислены текстурные признаки программой Mazda для каждого из пикселей.

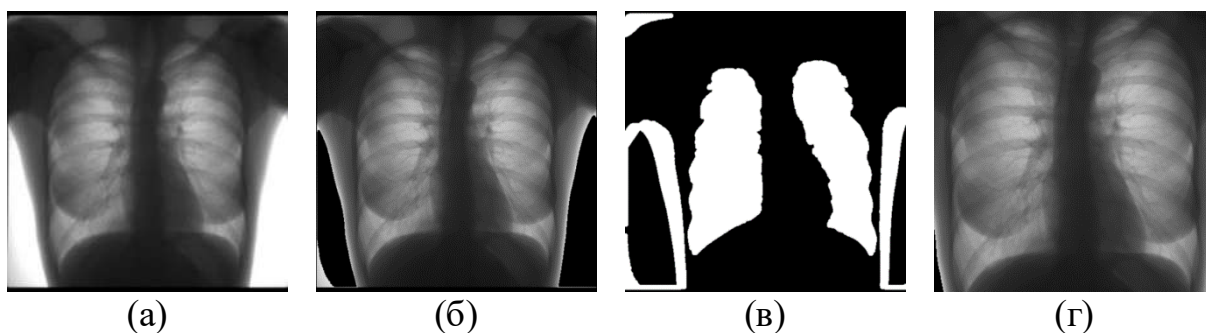


Рис. 2. Результаты предобработки изображения: исходное изображение (а); изображение без засветки (б); эквализированное изображение с выделенными лёгкими и засветкой (в); изображение содержащее области интереса (г).

После формирования признакового пространства была произведена кластеризация на основе метода k-средних. Результаты данной технологии проиллюстрированы на рисунке 3.

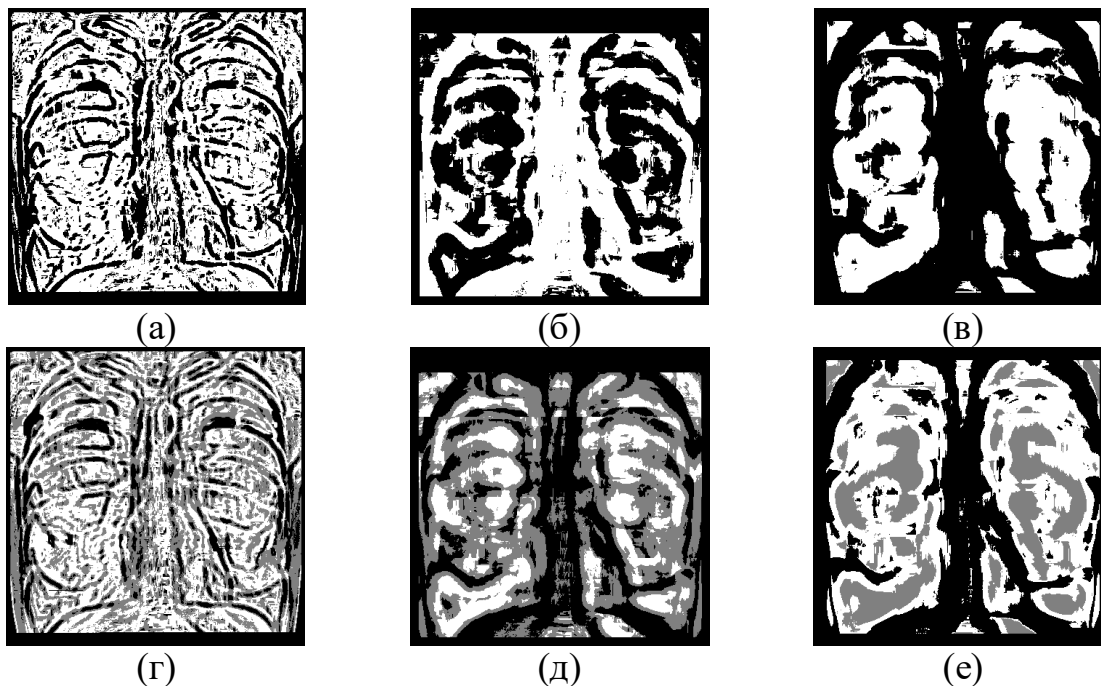


Рис. 3. Результаты сегментации изображений рентгеновского снимка с использованием представленной технологии: при $k=2$ и фрагментация 12×12 (а); при $k=2$ и фрагментация 24×24 (б); при $k=2$ и фрагментация 36×36 (в); при $k=3$ и фрагментация 12×12 (г); при $k=3$ и фрагментация 24×24 (д); при $k=3$ и фрагментация 36×36 (е).

Как видно из рисунка, кластеризация k -средних на лёгких по текстурным признакам выделила области интереса не полностью. Для улучшения качества выделения лёгких на рентгеновских снимках была рассмотрена вторая технология, основанная на морфологических методах. Данная технология представлена на рисунке 4.

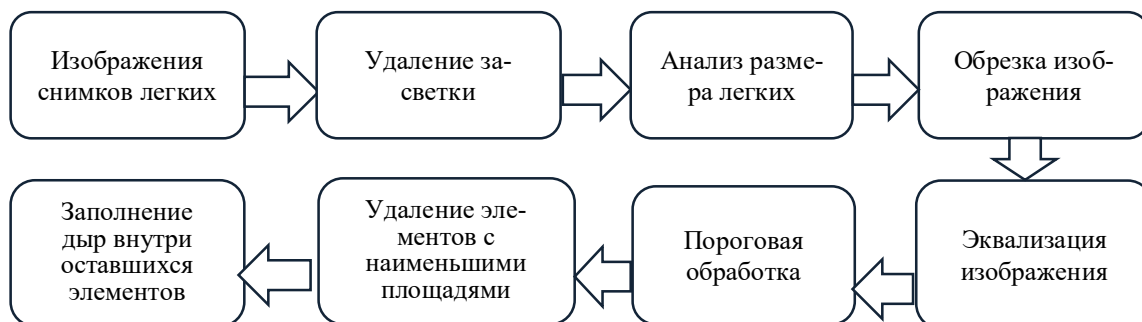


Рис. 4. Технология выделения областей интереса морфологическими методами.

Как и для технологии, основанной на методе k -средних, сначала исходное изображение было обрезано таким образом, чтобы при выполнении операций не обрабатывать фрагменты, не несущие интерес. Данный метод реализуется на основе выполнения следующих шагов: эквализация исходного изображения; удаление элементов с наименьшими площадями (остаются только 2 элемента, являющиеся лёгкими); заполнение дыр внутри оставшихся элементов. Полученный результат обработки изображения представлен на рисунке 5.



Рис. 5. Результаты обработки изображений рентгеновского снимка: обработка с использованием морфологических операций (а); легкие, выделенные экспертом (б).

Для анализа полученных результатов эталонным изображением считалось изображение лёгких, выделенных экспертом (рисунок 5б). Ошибка кластеризации рассчитывалась для каждого класса отдельно, то есть для легких своя ошибка – отношение количества неверно классифицированных фрагментов изображения к общему количеству, входящему в область легких, для фона аналогично. Общая ошибка кластеризации равна 42,67% для фрагментации 12×12 , 36,42% и 25,83% для фрагментации 24×24 и 36×36 соответственно при кластеризации методом k-средних. Для эквализации эта ошибка заметно меньше и составляет 13,9% и все пиксели приходящиеся на ошибку сегментации находятся на границах области интереса, что заметно упрощает дальнейшее улучшение алгоритма.

Литература

1. Zhou, B. Lung mass density analysis using deep neural network and lung ultrasound surface wave elastography / Boran Zhou, Xiaoming Zhang // *Ultrasonics*. – 2018. – Vol. 89. – P. 173-177.
2. Mathieson, J.R. Chronic diffuse infiltrative lung disease: comparison of diagnostic accuracy of CT and chest radiography / J. R. Mathieson, J. R. Mayo, C. A. Staples, N. L. Müller // *Radiology*. – 1989. – Vol. 171 (1). – P. 111–116.
3. Verschakelen, J.A. The role of high-resolution computed tomography in the work-up of interstitial lung disease // *Curr Opin Pulm Med*. – 2010. – Vol.16 (5). – P. 503–510.
4. Ilyasova, N. A smart feature selection technique for object localization in ocular fundus images with the aid of color subspaces/ N. Ilyasova, R. Paringer, A. Shirokanev // *Procedia Engineering*. — 2017. — Vol. 201. — P. 736-745.
5. HeiShun, Yu. Using texture analyses of contrast enhanced CT to assess hepatic fibrosis/ Yu. HeiShun, B. Tischler, M.M. Qureshi, J.A. Soto, S. Anderson, N. Dagainawala, B. Li, K. Buch // *European Journal of Radiology*. – 2016. – No.85 – P.511-517.



6. Ilyasova, N. Particular Use of BIG DATA in Medical Diagnostic Tasks/ N. Ilyasova, A. Kupriyanov, R. Paringer // Pattern Recognition and Image Analysis. — 2018. — Vol. 28. Issue 1. — P. 114-121.
7. Acharya, U.R. An integrated index for the identification of diabetic retinopathy stages using texture parameters/ U.R Acharya, E.Y. Ng, J.H. Tan, S.V. Sree, K.H. Ng //Journal of Medical Systems — 2012 — No.36, iss.3 — P.2011-2020.
8. Hajek, M. Texture Analysis for Magnetic Resonance Imaging/ M. Hajek, M. Dezortova, A. Materka, R. Lerski//Med4publishing — 2006 — P.234.
9. Strzelecki, M. A software tool for automatic classification and segmentation of 2D/3D medical images/M. Strzelecki, P. Szczypinski, A. Materka, A. Klepaczko //Nuclear Instruments and Methods In Physics Research Section A: Accelerators, Spectrometers, Detectors and Associated Equipment — 2013 — No.702 — P.137-140.
10. Szczypiński, M. MaZda – A software package for image texture analysis/ M. Strzelecki, P. Szczypinski, A. Materka, A. Klepaczko //Computer Methods and Programs in Biomedicine — 2009 — No.94, iss.1 — P.66-76.
11. Nikitaev, V. Sposob raspoznavaniya izobrazheniya tekstury kletok / V. Nikitaev, B. Flury // Biometrika. – 2010. – Vol. 77. – P. 33-41.
12. Ilyasova, N. Intelligent feature selection technique for segmentation of fundus images/ N. Ilyasova, A. Kupriyanov, R. Paringer // 7th International Conference on Innovative Computing Technology, INTECH 2017. — 2017. — P. 138-143.

Е.И. Шаболкина, Л.С. Зеленко, С.А. Иливицкий

РАЗРАБОТКА КЛИЕНТ-СЕРВЕРНОГО ПРИЛОЖЕНИЯ ДЛЯ ОЦЕНКИ СОСТОЯНИЯ БОЛЬНЫХ С ИШЕМИЧЕСКИМ ИНСУЛЬТОМ

(Самарский национальный исследовательский университет
имени академика С.П. Королёва)

В настоящее время инсульт является важнейшей медико-социальной проблемой как во всем мире, так и в Российской Федерации. Как будет развиваться в дальнейшем заболевание и его положительный прогноз зависят от первых 270 минут с момента начала инсульта. Необходимо за это время оказать человеку срочную помощь, чтобы избежать летального исхода или инвалидизации.

Ранее авторами была разработана автоматизированная система для оценки состояния больных с ишемическим инсультом, которые планируются на эндоваскулярное вмешательство [1]. Она была реализована как настольное приложение с помощью языка программирования C# и фреймворка Entity v6.0.

Опыт применения системы показал, что для более оперативного доступа к функциям системы необходимо реализовать ее в виде веб-приложения и обеспечить доступ к ней не только врачам, но и всем заинтересованным лицам (то есть обеспечить гостевой доступ). Новая версия системы поможет врачу